

## Cirugía mamaria mínimamente invasiva: reconstrucción mamaria mediante colgajo muscular puro del gran dorsal

Antonio Güemes, Ramón Sousa, Ruth Cachón, Pilar Valcarreres, María Rufas, Azucena Gonzalo, Ismael Gil y Ricardo Lozano

Servicio de Cirugía A. Hospital Clínico Universitario Lozano Blesa. Zaragoza: España.

### Resumen

**Introducción.** Las técnicas mínimamente invasivas se han extendido a todos los campos de la cirugía, la cirugía mamaria es quizá la cirugía que más se debería beneficiar de estos conceptos, por sus características especiales, reduce la agresión quirúrgica y elimina u oculta cicatrices. El propósito de nuestro trabajo es presentar una nueva técnica quirúrgica para la resección de grandes volúmenes de tejido mamario, incluida la mastectomía subcutánea completa, y reconstrucción mediante un colgajo del músculo gran dorsal con o sin material protésico, a través de una mínima incisión cutánea.

**Pacientes y método.** Análisis retrospectivo de nuestra serie de 5 casos clínicos intervenidos con esta técnica, que nos ha permitido ponerla a punto y establecer las indicaciones. Analizamos los detalles técnicos, las complicaciones y los resultados.

**Resultados.** Hemos intervenido a 5 pacientes mediante esta técnica quirúrgica (1 con hamartoma gigante, 1 con carcinoma in situ multicéntrico con enfermedad de Paget, 1 con tumor mamario maligno multicéntrico y 2 con tumoraciones malignas únicas de cuadrantes externos) practicando resecciones oncológicas suficientes (2 resecciones parciales mamarias y 3 mastectomías subcutáneas) e incluían biopsia de ganglio centinela o linfadenectomía axilar completa. Tras un período de seguimiento medio de 10 meses no ha habido recidivas locales y el resultado estético es excelente.

**Conclusiones.** La técnica mínimamente invasiva, a través de una incisión vertical en línea axilar posterior, permite realizar una resección mamaria parcial o completa, así como una reconstrucción inmediata mediante tejido autólogo o material protésico.

**Palabras clave:** Cirugía endoscópica mamaria. Cirugía mamaria mínimamente invasiva. Reconstrucción mamaria inmediata.

### MINIMALLY INVASIVE BREAST SURGERY. BREAST RECONSTRUCTION USING PURE MUSCULAR LATISSIMUS DORSI FLAP

**Introduction.** Minimally invasive surgical techniques have extended to all the fields of surgery. Breast surgery can also benefit from these concepts because of their special characteristics, reduction of aggressiveness, avoiding or hiding scars. The aim of our work is to introduce a new surgical approach for the resection of a large volume of breast parenchyma, including complete subcutaneous mastectomy and reconstruction using a pure muscular latissimus dorsi flap, with or without prosthetic material, through a minimal cutaneous incision.

**Patients and method.** Retrospective analysis of our series of 5 cases using our surgical technique which allows us to establish proper indications. We analyse the technical details, complications and results.

**Results.** Five patients were operated using this technique (1 giant hamartoma, 1 multicentred in situ carcinoma with Paget's disease, 1 multicentred infiltrating carcinoma and 2 malignant tumours arising in the external part of the breast). We performed oncological resections (2 partial resections and 3 complete subcutaneous mastectomies) including sentinel lymph node biopsy or total axillary lymphadenectomy. After a mean follow-up of 10 months no local relapses were found and the cosmetic results were excellent.

**Conclusions.** Minimally invasive surgical techniques through a posterior axillary line vertical incision enable total or partial subcutaneous mastectomy and a breast reconstruction, using muscular flaps or prosthetic material, to be performed.

**Key words:** Endoscopic breast surgery. Minimally invasive breast surgery. Immediate breast reconstruction.

Correspondencia: Dr. A. Güemes.  
Servicio de Cirugía A. Hospital Clínico Universitario Lozano Blesa.  
Avda. San Juan Bosco, 15. 50009 Zaragoza. España.  
Correo electrónico: agüemes@unizar.es

## Introducción

La resección de tumores mamarios exige practicar una incisión cutánea sobre el propio tumor, con la simple finalidad de extirparlo de la forma más directa posible. La posibilidad de conservar la piel suprayacente al tumor, hecho demostrado en múltiples series y trabajos<sup>1,2</sup>, permite mitigar, en gran parte, el efecto de las cicatrices sobre zonas muy visibles de la mama, bien reduciéndolas, bien alejándolas de los sitios más visibles o bien ocultándolas en pliegues o estructuras naturales. Este hecho es de una importancia clave en la cirugía del cáncer de mama, que hace posible la resección tumoral e incluso la mastectomía por cáncer conservando la piel de la mama<sup>3</sup>.

Se han diseñado varias técnicas para obtener el colgajo de gran dorsal a través de pequeñas incisiones con la finalidad de utilizar el músculo como relleno tras resecciones mamarias conservadoras, con o sin técnica video-endoscópica, casi todas utilizan varias incisiones tanto en la propia mama como en la axila y en la cara lateral del tórax<sup>4,5</sup>.

El objetivo de nuestro trabajo es presentar una modificación técnica para la resección de tumores mamarios y posterior reconstrucción inmediata que utiliza el músculo gran dorsal, obtenido mediante técnica abierta con instrumental endoscópico, como colgajo muscular puro sin isla cutánea, a través de una única incisión lateral en la línea axilar posterior que permite una resección y reconstrucción completa de la mama, así como un tratamiento de la axila.

## Métodos

La paciente se coloca en decúbito lateral del lado contrario al de la mama patológica con el brazo sujeto a la barra horizontal de la mesa de quirófano (fig. 1).

A través de una incisión de unos 10 cm vertical, a la altura del surco submamario en la línea axilar posterior (aproximadamente en la prolongación cutánea del borde anterior del gran dorsal) realizamos la obtención del músculo gran dorsal como colgajo muscular pediculado sin isla cutánea. Solemos utilizar instrumental mixto de cirugía abierta y laparoscópico como retractores estrechos, luz fría, bisturí ultrasónico, etc. (fig. 2). La disección del colgajo se realiza enteramente a través de esa incisión separando las inserciones distales con bisturí ultrasónico y se continúa la disección muscular hasta el tendón blanco, separando el colgajo del tejido celular subcutáneo. Mediante esta técnica mixta llega a obtenerse la práctica totalidad del músculo, con un volumen de aproximadamente 250 ml, con posibilidad de alcanzar hasta la línea media torácica (fig. 3).

Una vez obtenido el colgajo se abandona in situ y procedemos a extirpar la tumoración mamaria. Las tumoraciones de los cuadrantes externos de la mama se resecan fácilmente a través de la misma incisión, si queremos realizar una mastectomía subcutánea completa, la dificultad es mayor, aunque es posible realizarla, se puede complementar con una incisión periareolar (para facilitar la resección de los cuadrantes internos). También es posible la resección del complejo aréola-pezones en caso de afección o cercanía del tumor.

Una vez resecada la pieza, en caso de tumores malignos, se realiza la biopsia de ganglio centinela o linfadenectomía axilar completa a través de la misma incisión. La reconstrucción mamaria se realiza aportando el volumen del músculo gran dorsal para rellenar la zona extirpada (el colgajo muscular puede rellenar los cuadrantes externos de la mama por sí solo, para ello simplemente el músculo puede doblarse sobre sí mismo para rellenar el defecto de volumen) o utilizando el músculo gran dorsal como cobertura muscular a una prótesis mamaria convencional (solo o unido al músculo pectoral mayor para crear un bolsillo).

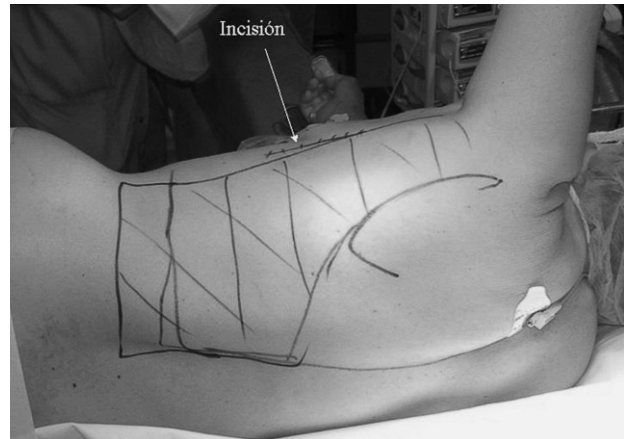


Fig. 1. Posición de la paciente en la mesa de quirófano. Se ha marcado la incisión y el contorno del músculo gran dorsal que se diseccionará. La incisión cutánea está en la línea axilar posterior a la altura del surco submamario.

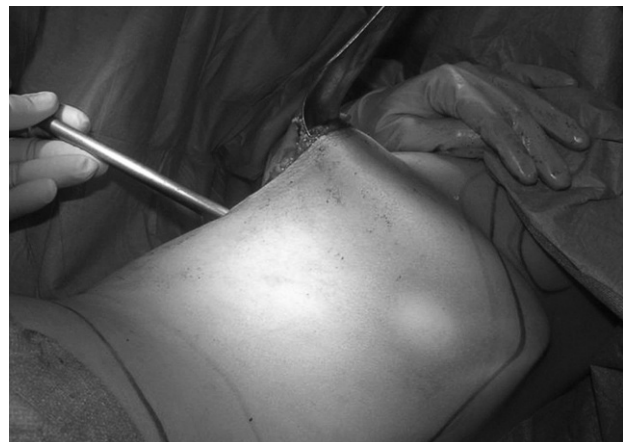

Fig. 2. Cámara de laparoscopia introducida en el lecho quirúrgico que permite apreciar la distancia a la cual se secciona el gran dorsal, la luz que proporciona es imprescindible para la intervención.

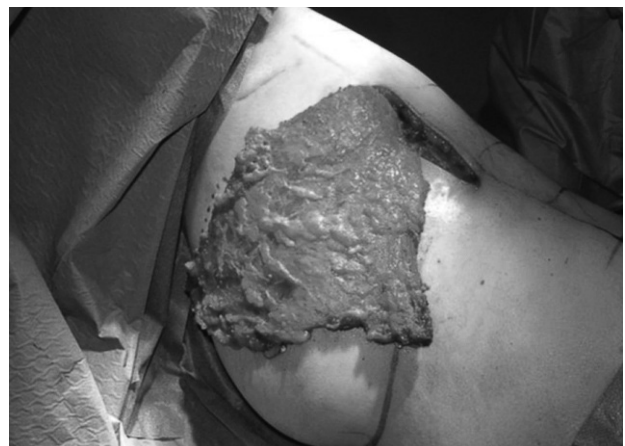


Fig. 3. Músculo gran dorsal desinsertado de las inserciones distales y exteriorizado a través de la incisión cutánea, observamos que llega a cubrir los cuadrantes externos de la mama con facilidad, una vez tunelizado a través del espacio subcutáneo llegará hasta la línea media esternal.

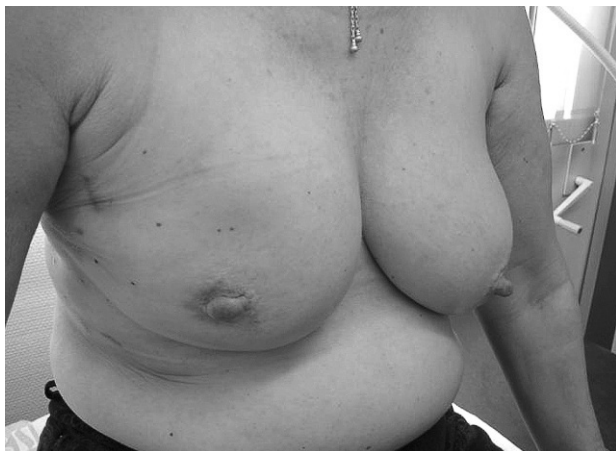

Fig. 4. Paciente con una gran tumoración en cuadrantes externos de mama derecha, se practicó resección completa subcutánea de la mama y reconstrucción con material protésico cubierto con músculo.

En los casos en que se ha realizado una mastectomía conservadora de piel que incluya el complejo aréola-pezón, se puede cerrar simplemente la incisión periareolar mediante un punto en bolsa de tabaco, sin peligro alguno de extrusión protésica, ya que debajo tenemos plano muscular. La intervención finaliza con la colocación de drenajes aspirativos tanto en el lecho dorsal como en el de la mastectomía. La duración del procedimiento es de alrededor de 3 h.

El resultado final permite obtener una mama sin cicatrices visibles en planos anterior y posterior; de un volumen y forma similar a la contralateral, únicamente presentará una cicatriz lateral que produce muy pocas molestias y una casi nula repercusión estética y funcional (fig. 4).

La indicación ideal son los tumores de cuadrantes externos de suficiente tamaño que no permitan una cirugía oncológica convencional de remodelación, bien por necesitar una extirpación de tejido excesiva o bien por ser unas mamas demasiado pequeñas. Otra de las indicaciones son los tumores multicéntricos (tanto in situ como infiltrantes) susceptibles de tratamiento quirúrgico con mastectomía subcutánea, en estos casos la reconstrucción se realiza mediante material protésico cuya cobertura muscular se obtiene con el pectoral mayor unido al gran dorsal.

Las contraindicaciones a este procedimiento son únicamente las mamas de excesivo tamaño o ptosis, así como los tumores de gran tamaño o que afecten a la piel, ya que harían necesaria su extirpación, aunque la obtención del colgajo muscular podría realizarse para rellenar por sí solo los cuadrantes externos de la mama en cualquier circunstancia.

El seguimiento puede realizarse con mamografía convencional ya que permite una perfecta visualización de las estructuras mamarias.

## Resultados

Mediante esta técnica quirúrgica hemos intervenido a 5 pacientes con tumores mamarios, tanto benignos como malignos (1 con hamartoma gigante, 1 con carcinoma in situ multicéntrico con enfermedad de Paget, 1 con tumor mamario maligno multicéntrico y 2 con tumoraciones malignas únicas de cuadrantes externos), practicando resecciones oncológicas suficientes con márgenes tumorales a distancia (2 resecciones parciales mamarias y 3 mastectomías subcutáneas, incluidos 3 ganglios centinelas y una lifadenectomía axilar) con buenos resultados cosméticos y satisfacción de las pacientes. En una de ellas fue necesario extirpar el complejo aréola-pezón por enfermedad de Paget. La edad de las pacientes era 64, 52, 45 y 35 años. Una de las pacientes necesitó reinter-

vencción, a las pocas horas, por excesivo sangrado exteriorizado a través del drenaje. El seguimiento medio fue de 10 (rango, 24-6) meses sin objetivarse signos de recidiva local y con un resultado estético excelente.

## Discusión

La cirugía mamaria ha evolucionado en los últimos años hacia un mejor control de la enfermedad local, por medio de resecciones quirúrgicas suficientes complementadas o no con radioterapia postoperatoria o quimioterapia neoadyuvante, con la finalidad de reducir el tamaño tumoral y, además, por la tendencia a evitar las deformidades de la mama y las cicatrices resultantes, es decir, la cirugía oncológica y reconstructiva mamaria que permite conservar el contorno externo de la mama<sup>6</sup>.

La cirugía conservadora es el estándar actual del tratamiento quirúrgico del cáncer de mama, incluso para tumores de gran tamaño, no como finalidad oncológica sino como finalidad estética<sup>7</sup>.

En muchas ocasiones la cirugía conservadora no alcanza su fin, es decir obtener una mama similar después de practicar la resección del tumor de mama<sup>8</sup>. Se han desarrollado técnicas quirúrgicas con el fin de remodelar la mama resultante después de una resección tumoral, agrupadas con el nombre genérico de cirugía oncológica, las técnicas oncológicas podrían dividirse en dos grandes grupos: a) las técnicas que remodelan el resto del tejido mamario para reconstruir la mama, y b) las técnicas que producen un aporte de tejido (o material protésico) con el fin de rellenar el defecto obtenido<sup>9</sup>.

Si el volumen mamario extirpado es escaso, sobre todo con relación al volumen mamario total, se puede realizar una reconstrucción mediante técnicas sencillas, como la movilización de colgajos glandulares locales para rellenar y difuminar el defecto o cualquier otra técnica oncológica, pero si el volumen extirpado es considerable, se hace necesario utilizar una técnica que permita aportar tejido al defecto creado.

Una de esas técnicas de reconstrucción mamaria inmediata tras la resección de grandes volúmenes de tejido mamario es la utilización del colgajo del gran dorsal. Con esta técnica se obtiene el músculo gran dorsal, pediculado en su inserción en el húmero (o incluso se secciona y se conserva solamente su unión a los vasos toracodorsales), junto con una isla de piel suprayacente<sup>10</sup>. La reconstrucción mamaria inmediata, tras cirugía conservadora o tras mastectomía completa, mediante la técnica del colgajo del gran dorsal es una técnica muy extendida en las unidades de mama de nuestro país. Habitualmente el colgajo se obtiene mediante una incisión horizontal u oblicua en la espalda de la paciente, que deja una cicatriz.

Aunque esta cicatriz fácilmente queda oculta bajo un vestido o sujetador, las pacientes suelen quejarse de molestias persistentes y sensación de tracción (achacable a la sutura cutánea que se debe realizar con cierta tensión para cerrar el defecto que deja la isla cutánea), además en casi todas las pacientes intervenidas es posible objetivar un cierto hundimiento y ensanchamiento de la cicatriz. Esta circunstancia produce molestias, en muchas

ocasiones no confesadas por las pacientes e incluso despreciadas por los cirujanos<sup>11</sup>.

La cirugía mínimamente invasiva, endoscópica o videoasistida, se ha aplicado con éxito para la escisión de tumores de mama, mastectomías subcutáneas, linfadenectomías axilares<sup>12-14</sup> o biopsia de ganglio centinela e incluso para la reconstrucción mamaria por medio de prótesis o colgajos miocutáneos<sup>15,16</sup>.

Según nuestro punto de vista, los principios que deben regular este tipo de cirugía mamaria oncológica mínimamente invasiva son:

1. Reducir u ocultar al mínimo las incisiones cutáneas. Para ello se utilizarán incisiones que puedan ocultarse fácilmente, como las incisiones en surco submamario, periareolares, axilares, etc.

2. No modificar esencialmente el contorno externo de la mama, manteniendo en su misma posición los dos principales elementos que definen su estructura externa, como la localización del complejo aréola-pezones y la posición del surco submamario.

3. Alcanzar la simetría con la mama contralateral.

Basados en estos principios, se han diseñado nuevas intervenciones quirúrgicas que suponen la aplicación de técnicas de cirugía plástica y endoscópica.

Nuestra técnica mixta (cirugía abierta con instrumental endoscópico) a través de una incisión lateral permite, a diferencia de las incisiones axilares únicas y técnica laparoscópica pura, practicar resecciones extensas de mama (hemimastectomías e incluso mastectomías subcutáneas completas) ampliando el concepto de cirugía conservadora de mama, constreñido a la extirpación de volúmenes mamarios pequeños, ya que podemos realizar un reemplazo de volumen mayor e incluso una reconstrucción mamaria completa mediante prótesis convencionales cubiertas con músculo.

La técnica quirúrgica que utilizamos en estos últimos casos merece un comentario aparte. En los casos de mastectomía subcutánea completa, tras realizar la exéresis del tejido mamario, desinsertamos el músculo pectoral mayor de las inserciones distales y lo suturamos al gran dorsal para crear un gran "bolsillo muscular" que cubre totalmente la prótesis (el extremo distal del gran dorsal debe suturarse al surco submamario para evitar la tracción muscular, dos o tres suturas son suficientes).

A la luz de las nuevas tecnologías aplicables a la cirugía de la mama y de los nuevos conceptos oncológicos, debemos adoptar una nueva mentalidad, sin constreñir-

nos a los dogmas y conceptos en uso, como la dicotomía entre cirugía conservadora y radical o las discusiones entre cirugía abierta y endoscópica.

## Bibliografía

1. Caruso F, Ferrara M, Castiglione G, Trombetta G, De Meo L, Catanuto G, et al. Nipple sparing subcutaneous mastectomy: sixty-six months follow-up. *Eur J Surg Oncol*. 2006;32:937-40.
2. Singletary SE, Robb GL. Oncologic safety of skin-sparing mastectomy. *Ann Surg Oncol*. 2003;10:95-8.
3. Greenway RM, Schlossberg L, Dooley WC. Fifteen-year series of skin-sparing mastectomy for stage 0 to 2 breast cancer. *Am J Surg*. 2005;190:918-22.
4. Pomel C, Missana MC, Atallah D, Lasser P. Endoscopic muscular latissimus dorsi flap harvesting for immediate breast reconstruction after skin sparing mastectomy. *Eur J Surg Oncol*. 2003;29:127-31.
5. Noguchi M, Minami M, Earashi M, Taniya T, Miyazaki I, Nishijima H, et al. Oncologic and cosmetic outcome in patients with breast cancer treated with wide excision, transposition of adipose tissue with latissimus dorsi muscle, and axillary dissection followed by radiotherapy. *Breast Cancer Res Treat*. 1995;35:163-71.
6. Clough KB, Lewis JS, Couturaud B, Fitoussi A, Nos C, Falcou MC. Oncoplastic techniques allow extensive resections for breast-conserving therapy of breast carcinomas. *Ann Surg*. 2003;237:26-34.
7. Fitzal F, Riedl O, Wutzl L, Draxler W, Rudas M, Pluschnig U, et al. Breast-conserving surgery for T3/T4 breast cancer: an analysis of 196 patients. *Breast Cancer Res Treat*. 2007;103:45-52.
8. Clough KB, Cuminet J, Fitoussi A, Nos C, Mosseri V. Cosmetic sequelae after conservative treatment of breast cancer: classification and results of surgical correction. *Ann Plast Surg*. 1998;41:471-81.
9. Giacalone PL, Roger P, Dubon O, El Gareh N, Rihaoui S, Taourel P, et al. Comparative study of the accuracy of breast resection in oncoplastic surgery and quadrantectomy in breast cancer. *Ann Surg Oncol*. 2007;14:605-14.
10. Munhoz AM, Aldrighi C, Montag E, Arruda EG, Aldrighi JM, Filassi JR, et al. Periareolar skin-sparing mastectomy and latissimus dorsi flap with bi-dimensional expander implant reconstruction: surgical planning, outcome, and complications. *Plast Reconstr Surg*. 2007;119:1637-49.
11. Pinsolle V, Grinfeder C, Mathoulin-Pelissier S, Faucher A. Complications analysis of 266 immediate breast reconstructions. *J Plast Reconstr Aesthet Surg*. 2006;59:1017-24.
12. Avrahami R, Nudelman I, Waremberg S, Lando O, Hiss Y, Lechuck S. Minimally invasive surgery for axillary dissection: Cadaveric feasibility study. *Surg Endosc*. 1998;12:466-8.
13. Yamashita K, Shimizu K. Video-assisted breast surgery: reconstruction after resection of more than 33% of the breast. *J Nippon Med Sch*. 2006;73:320-7.
14. Raja MAK, Straker VF, Rainsbury RM. Extending the role of breast-conservation surgery by immediate volume replacement. *Br J Surg*. 1997;84:101-5.
15. Shrotria S. Single axillary incision for quadrantectomy, axillary clearance and immediate reconstruction with latissimus dorsi. *Br J Plast Surg*. 2001;54:128-31.
16. Rainsbury RM, Paramanathan N. Recent progress with breast-conserving volume replacement using latissimus dorsi miniflaps in UK patients. *Breast Cancer*. 1998;5:139-47.